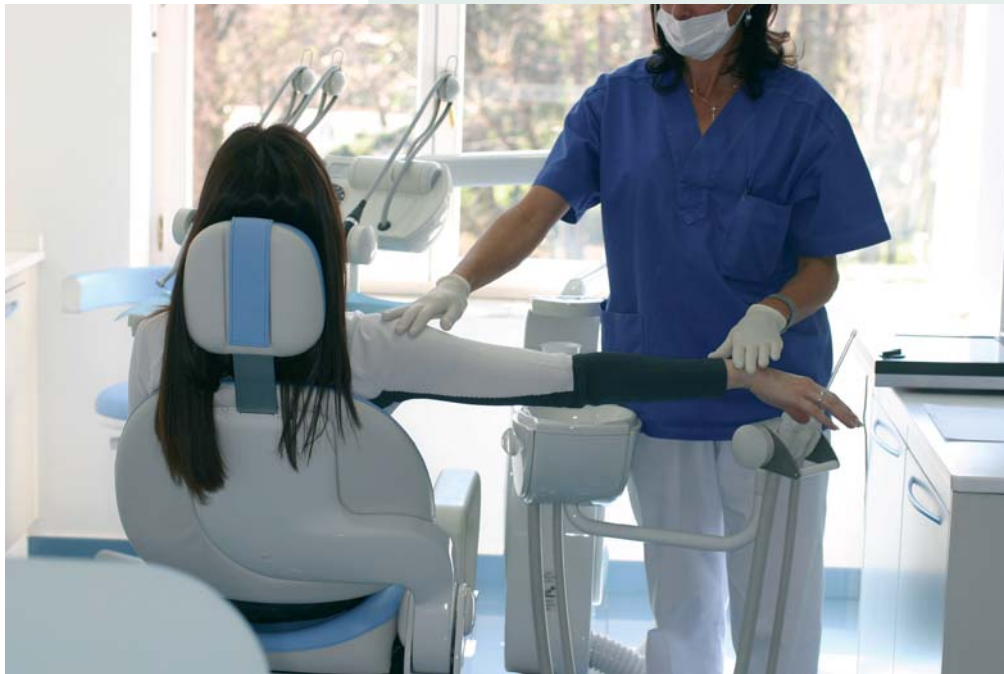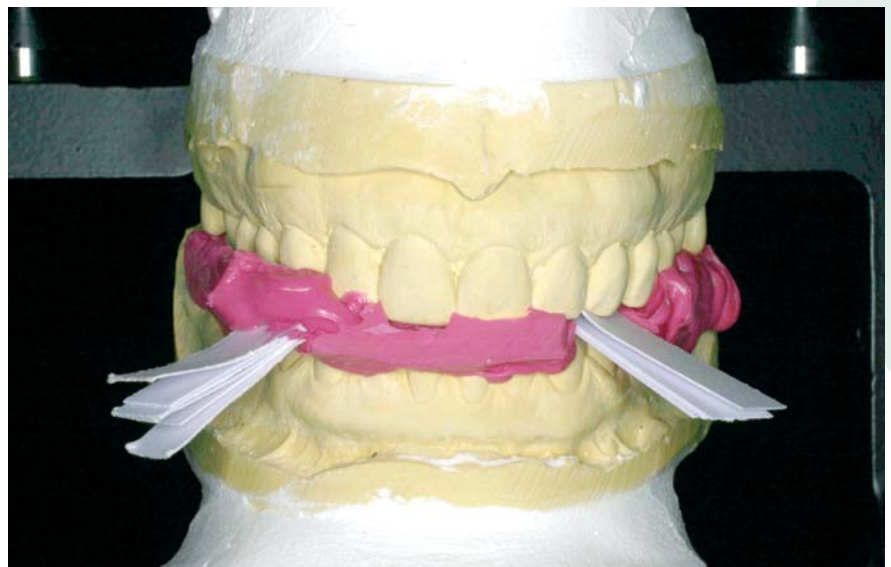




Kinesiología Odontológica: un Nuevo Enfoque Rehabilitador



80



Dra. Mercedes Cavallé Anducas. Estomatólogo. Ortodoncia exclusiva.
Práctica privada. Oviedo.

Dr. Alfredo Machín Muñiz. Estomatólogo. Implantología y Rehabilitación Oral.
Práctica privada. Oviedo.



Introducción

Cuando una persona demanda asistencia en un centro de estomatología, el motivo de la consulta suele centrarse a menudo en un único síntoma que, por lo llamativo, preocupa al paciente. Sin embargo, es habitual que dicha percepción forme parte de un conjunto sindrómico, que a veces resulta complejo identificar como tal y relacionarlo con otras sintomatologías o patologías asociadas.

Los profesionales de la salud dental sabemos que una fractura “espontánea” de una estructura dental o cerámica se acompaña casi indefectiblemente de otros síntomas concomitantes, tales como facetas de desgaste en caras oclusales, dolores periauriculares, chasquidos de la articulación temporomandibular, pérdida de dimensión vertical, ausencia de guías fisiológicas, etc., que en mayor o menor magnitud se añaden al síntoma “principal” motivo de consulta.

La kinesiología odontológica busca, mediante una historia clínica minuciosa, recabar el máximo número de informaciones para sopesar su posible relación con la patología que se presenta y observar si existen variaciones inducidas por el tratamiento de la misma. Es una disciplina diagnóstica y terapéutica basada en el acercamiento holístico al paciente.

El diagnóstico intenta objetivar aspectos no sólo estructurales, sino también musculares, nutricionales, psicológicos, etc., contemplando la patología bucal tan sólo como una pequeña parte de un problema más global.

Originariamente, la kinesiología fue introducida por el norteamericano George Goodheart en la década de los 60¹. Esta sistemática basa su filosofía diagnóstica en la valoración del reflejo muscular isométrico, generalmente deltoideo, ante la presencia de determinados estímulos.

Las funciones fisiológicas desarrolladas por el aparato estomatognático requieren la utilización de un complejo sistema neuromuscular que incluye: músculos faciales, linguales, faríngeos, laríngeos y esofágicos; además, compren-

de músculos elevadores de la mandíbula, supra e infrahioides, los cuales, por sinergismo, influyen los músculos del cuello, de la columna vertebral y de la pelvis².

En los músculos del sistema estomatognático se produce una situación singular, en la que la extensión fisiológica de los mismos no viene determinada sólo por parámetros óseos o ligamentarios, sino que las dimensiones de los dientes influyen sobre este aspecto de una manera decisiva. Es por ello que la realización de tratamientos rehabilitadores en pacientes que hayan perdido la relación cráneo-mandibular no debería basarse exclusivamente en parámetros estéticos o fonéticos, y la utilización de la electromiografía para analizar el correcto tono muscular resulta escasamente práctico por lo sofisticado de la aparatología utilizada.

La kinesiología aplicada es una metódica que utiliza el test muscular para evaluar la función corporal a través de la dinámica del sistema músculo-esquelético³⁻¹⁴. El test muscular (de músculos como el deltoideo, el psoas, el tensor de la fascia lata, etc.) es el instrumento principal del diagnóstico kinesiológico, y se basa en el tono y no en la fuerza muscular.

En el diagnóstico de nuestros pacientes dentales empleamos conceptos provenientes no sólo de la kinesiología, a través de los citados test musculares, sino también de la posturología y de la osteopatía, con la evaluación del MRP (movimiento respiratorio primario), que debe ser amplio, rítmico y libre.

Caso clínico

Presentamos el caso de esta mujer, de 38 años de edad, que acude a nuestra consulta solicitando restaurar múltiples reconstrucciones de composite deterioradas en las caras oclusales de sectores posteriores, así como del desgaste de las carillas del mismo material realizadas en el frente antero-superior hace muchos años (figs. 1 a 6).

El paciente comienza su fase de diagnóstico con una historia clínica odontológica convencional, confección de



unos modelos de estudio, registros oclusales, montaje en articulador semiajustable Panadent, radiografía panorámica y series fotográficas facial y dental. Se le añaden a esta sistemática aspectos diagnósticos basados en la kinesiológica y la posturología (figs. 7 a 9). Se realiza un diagnóstico oclusal preliminar, se le explica la posible secuencia de tratamiento y el paciente firma el consentimiento informado.

En la historia clínica cabe destacar, entre sus antecedentes personales, la intervención quirúrgica sobre un nódulo frío tiroideo hace tres años. En la tabla I se recogen alguno de los síntomas más relevantes referidos por la paciente, de una "batería-cuestionario" múltiple que se realiza sistemáticamente en nuestra clínica.

Tras la realización de la exploración oclusal y articular convencional (movimiento de apertura y cierre mandibular, guía anterior, guía canina, movilidad, trayectorias y palpación de la ATM, facetas de desgaste, etc.), se efectúa una valoración postural (fig. 9), evaluación del RPTO (Rango Propioceptivo Tridimensional Oclusal)¹⁵, así como un análisis detallado de los hábitos alimentarios y el perfil bionutricional (IOMET).

Como datos a destacar de estas exploraciones, podemos citar la existencia de un RPTO entre 5 y 7 laminillas (grosor de 0,3 mm/unidad) (figs. 10 y 11); en la dieta un exceso de lácteos e hidratos de carbono y en el perfil bionutricional la existencia de un terreno dominante carenciado en ácidos grasos esenciales (tabla III).

Previamente a la restauración protética, se le coloca un ROM (reprogramador oclusomuscular) durante 24 horas (figs. 12 a 14). Este dispositivo difiere de la férula convencional en que su diseño viene determinado por una posi-

ción muscularmente adecuada, que se evalúa mediante test musculares kinesiológicos.

A su dieta modificada se le añadió un complemento fitoterápico depurativo y suplementos de ácidos grasos esenciales, vitaminas, minerales y oligoelementos.

El Reprogramador Ocluso-Muscular precisó la modificación de la guía anterior por presentar un sigmatismo que le dificultaba una correcta fonación.

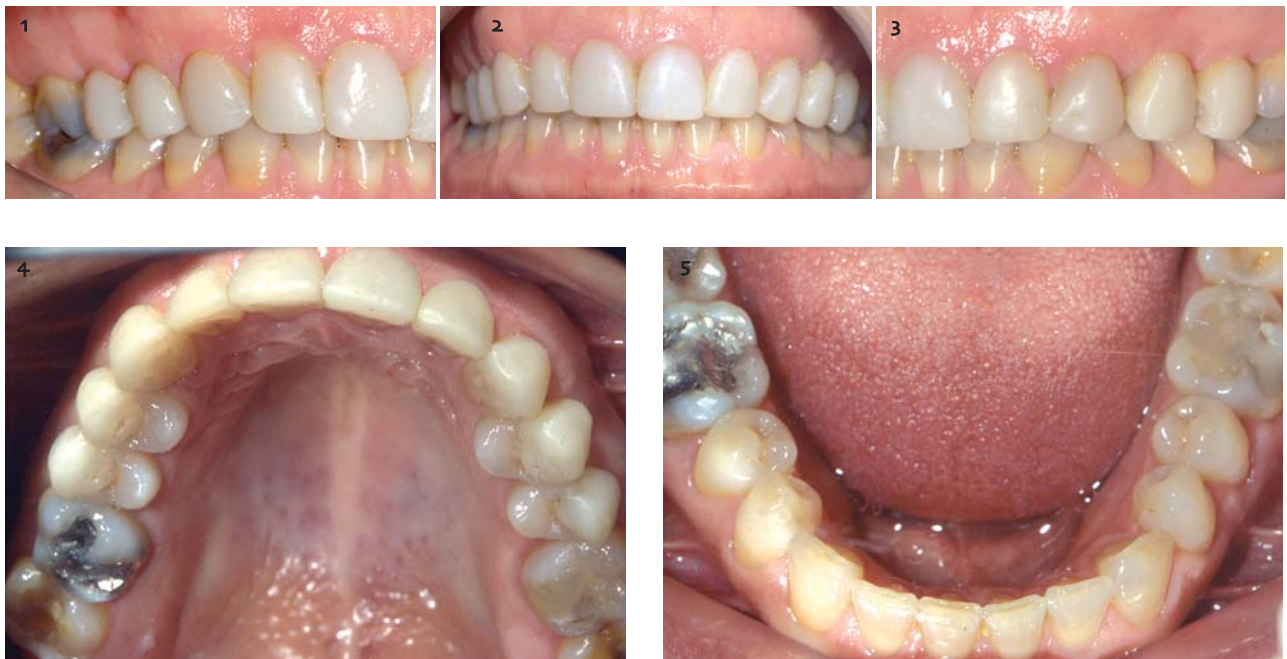En los sucesivos controles mensuales, la paciente experimentó una mejoría del 100% de los síntomas clínicos que presentaba al inicio del tratamiento (ver tabla II).

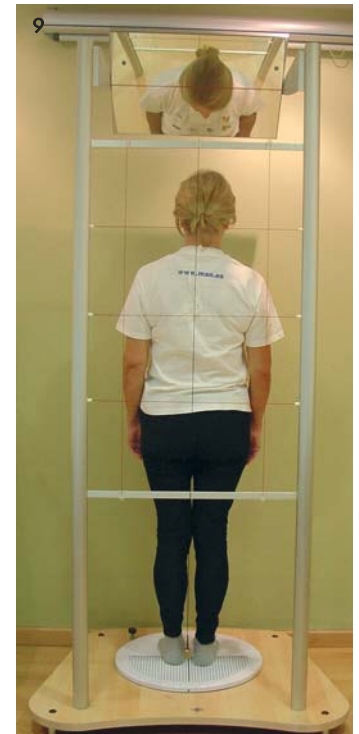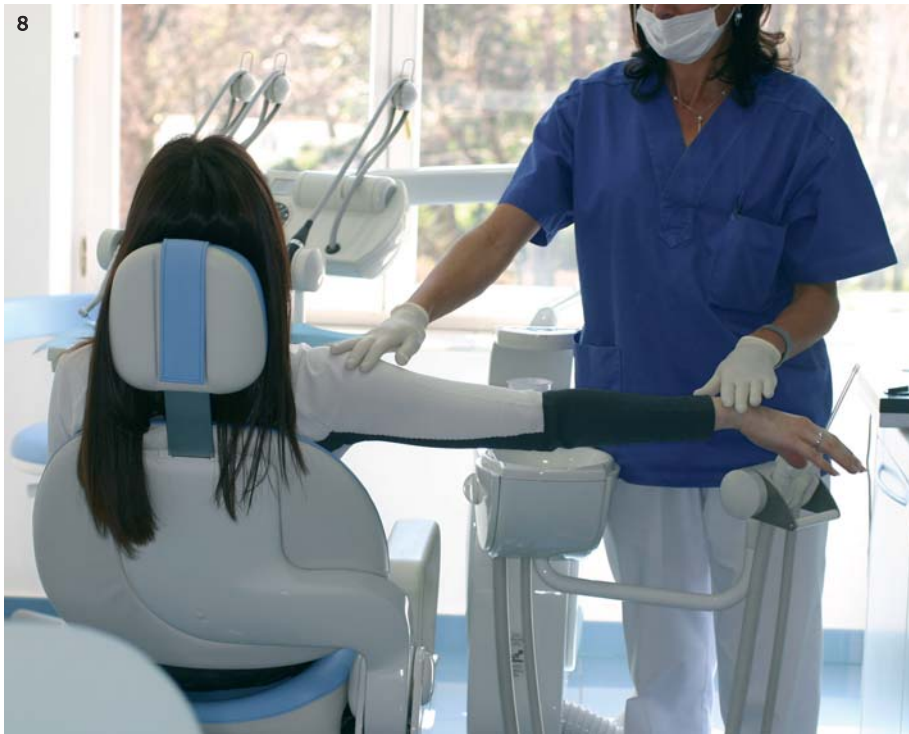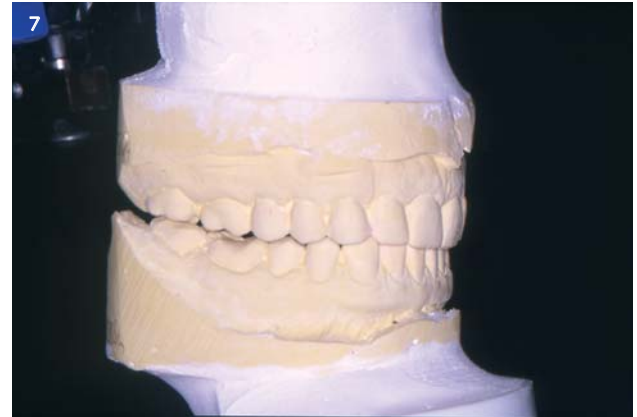
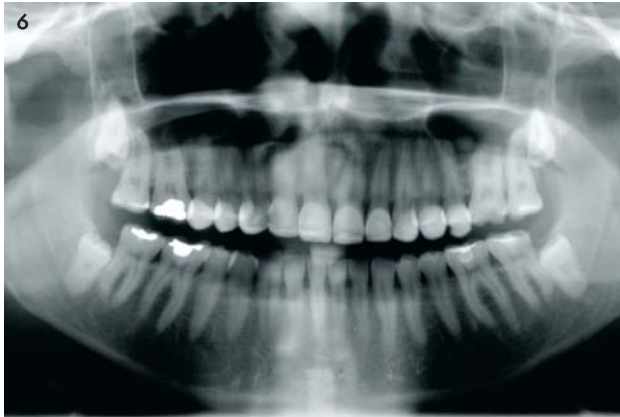En la siguiente fase, el reto para el rehabilitador consiste en mantener los valores previamente obtenidos en la paciente, que la mantenían totalmente asintomática. Mediante una extrapolación de los mismos a un articulador semiajustable Panadent, se realizó previamente un encerado diagnóstico, que la paciente valoró como positivo en su vertiente estética (figs. 15 a 19). Este proyecto de rehabilitación mantenía inalteradas las guías y la dimensión vertical kinesiológicamente determinada.

La paciente refirió, asimismo, sus preferencias de una estructura protética sin metal y la conservación de la vitalidad de todos los dientes.

Tras el pertinente tallado y la toma de impresiones, se le colocaron unos provisionales de resina (fig. 20) que se mantuvieron unas semanas mientras se comprobaba kinesiológicamente que la dimensión vertical de los mismos era la exacta reproducción de la obtenida con el ROM. A continuación, se comprobó el ajuste pasivo de unas copias de alúmina diseñadas y fabricadas mediante soporte informático (Procera, Nobel Biocare) (figs. 21 y 22), que poste-

82

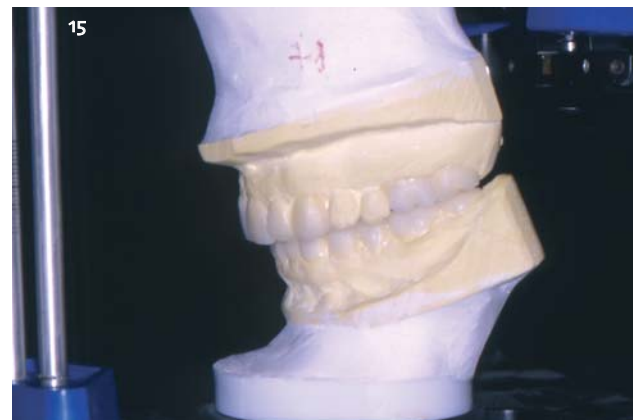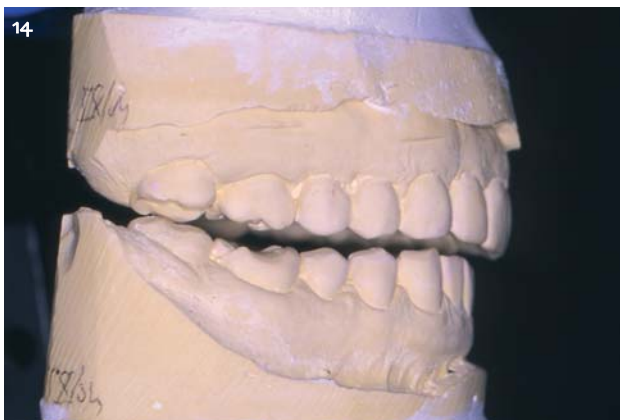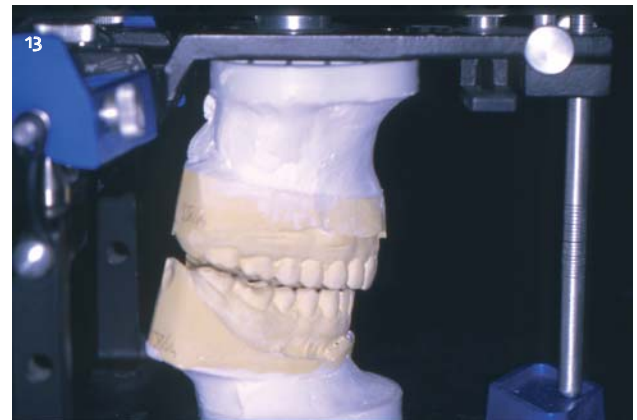
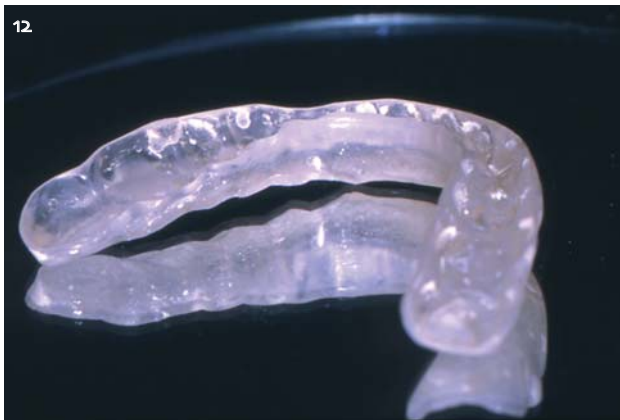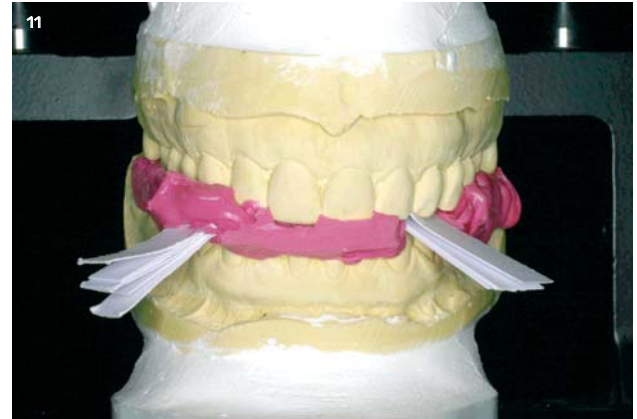
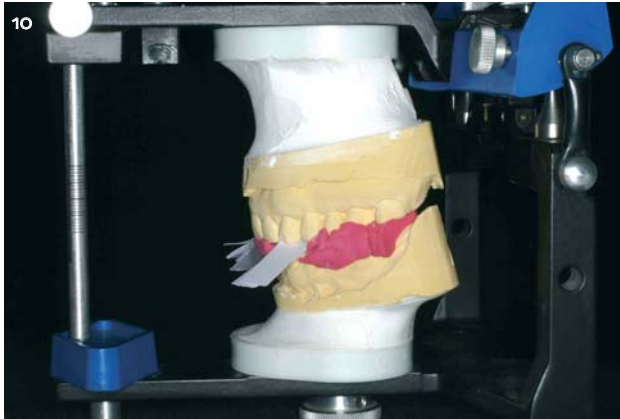


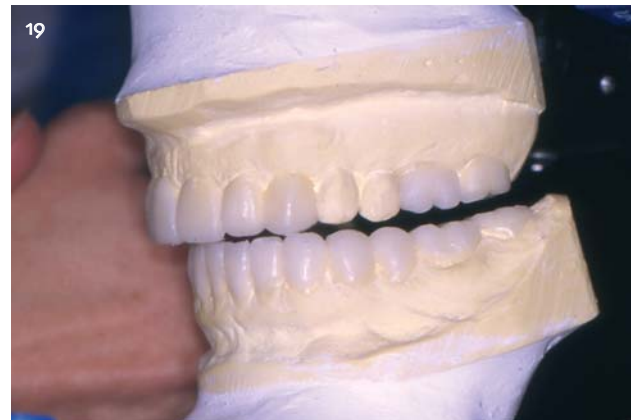
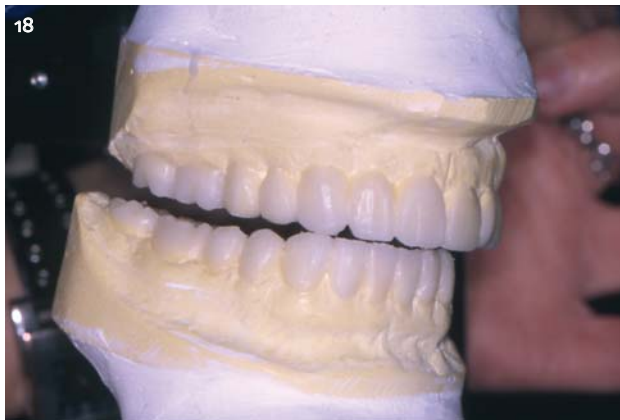
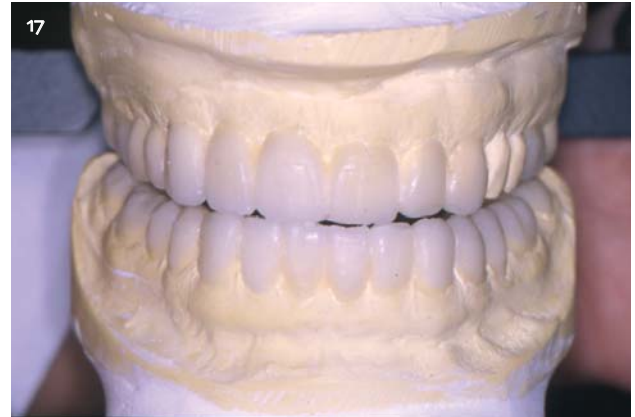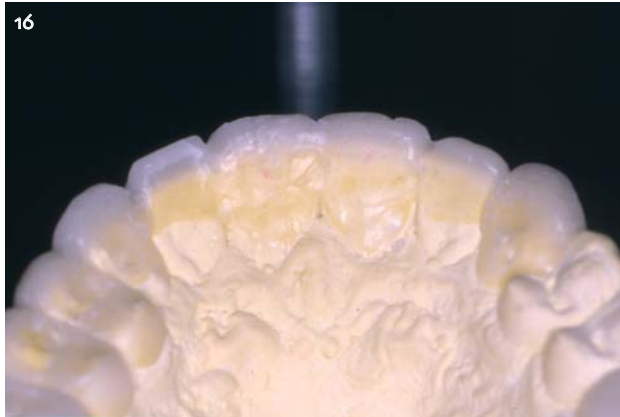


riormente se recubrieron cerámicamente. En el frente anterior, tras un tallado mínimamente invasivo, se colocaron unas carillas de porcelana, del color que la paciente eligió personalmente con el ceramista, y que se cementaron con un composite dual (figs. 23 a 29). Después de la finalización de todo el protocolo protético, se reevaluaron las relaciones oclusales, las guías y la nueva dimensión vertical, así como los aspectos fonéticos y estéticos (figs. 30 a 32). La paciente manifiesta un alto grado de satisfacción al finalizar el tratamiento, no sólo desde el punto de vista estructural-estético, sino también, y fundamentalmente, desde el punto de vista de la desaparición de la sintomatología asociada (figs. 33 a 36).

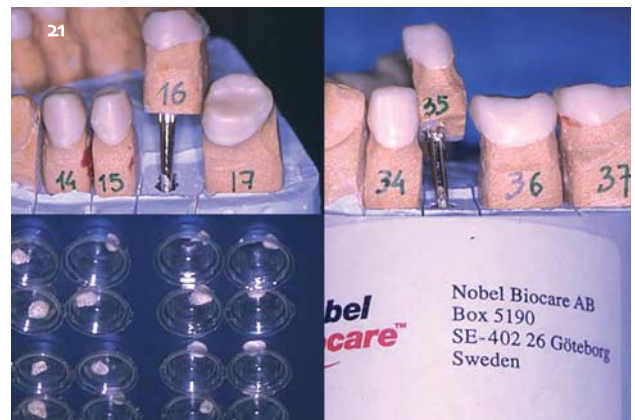
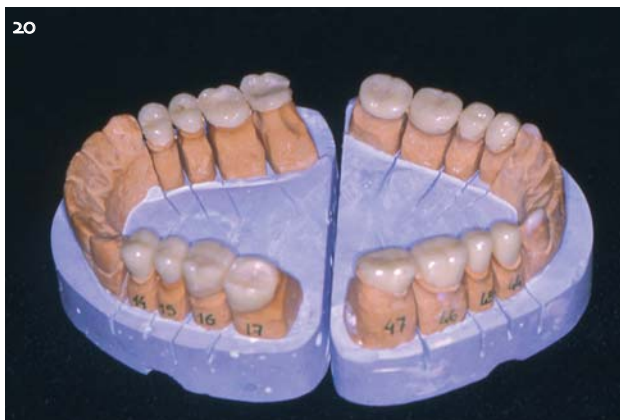Conclusiones

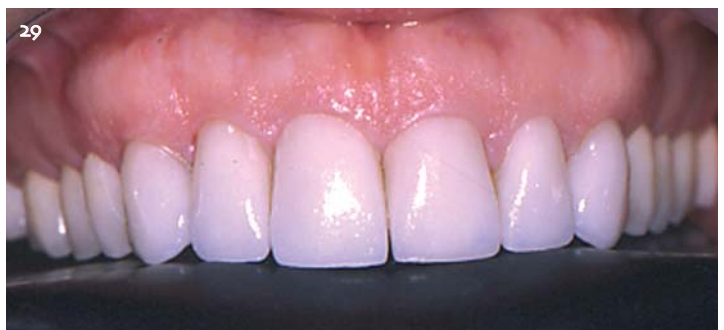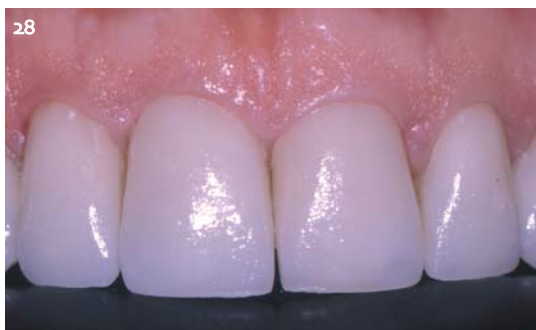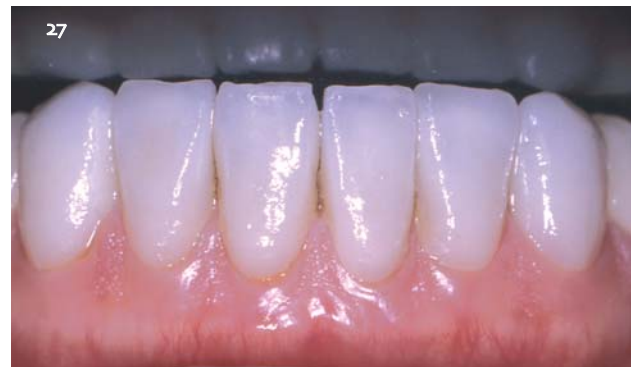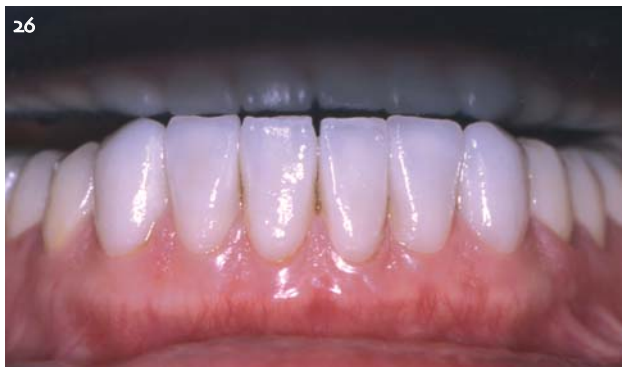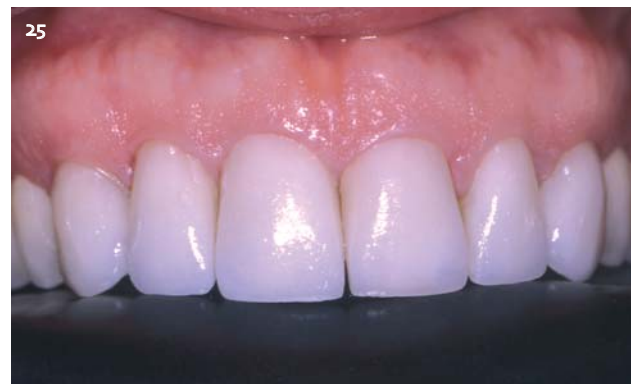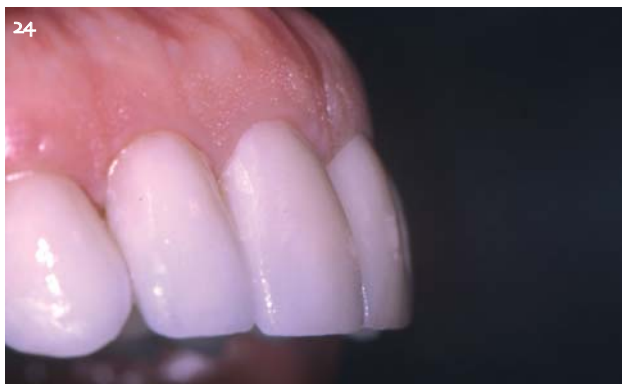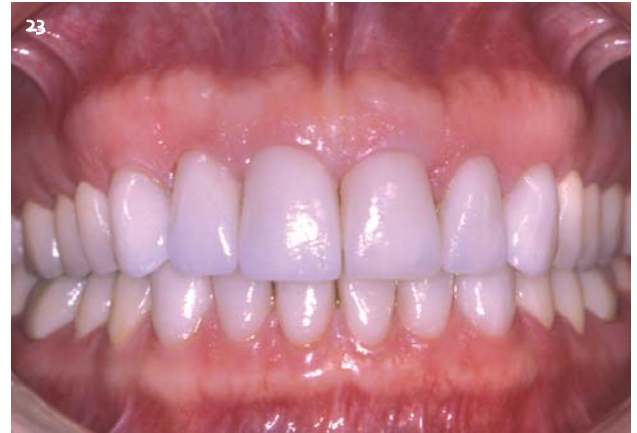Podemos concluir esta exposición sugiriendo que la utilización de parámetros de “reposo muscular” evaluados mediante test kinesiológicos podría contribuir al éxito de la sistemática de rehabilitaciones complejas, que incluyan la elevación de la dimensión vertical y que estos procedimientos constituirían una herramienta de gran utilidad para el protesista en la evaluación de sus tratamientos restauradores. Creemos, sin embargo, que son necesarias nuevas investigaciones que corroboren estos prometedores indicios sobre la eficacia de este recurso terapéutico. ●





88



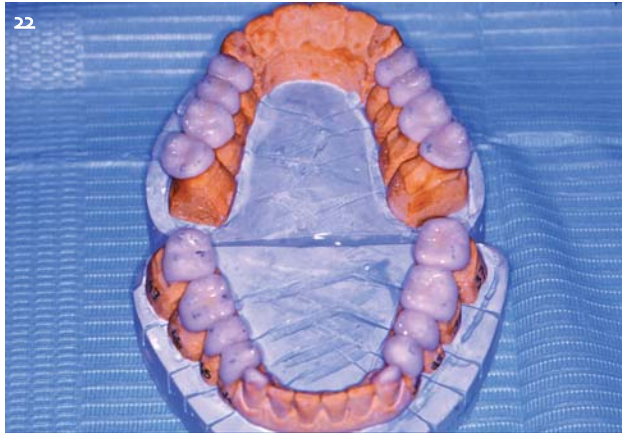

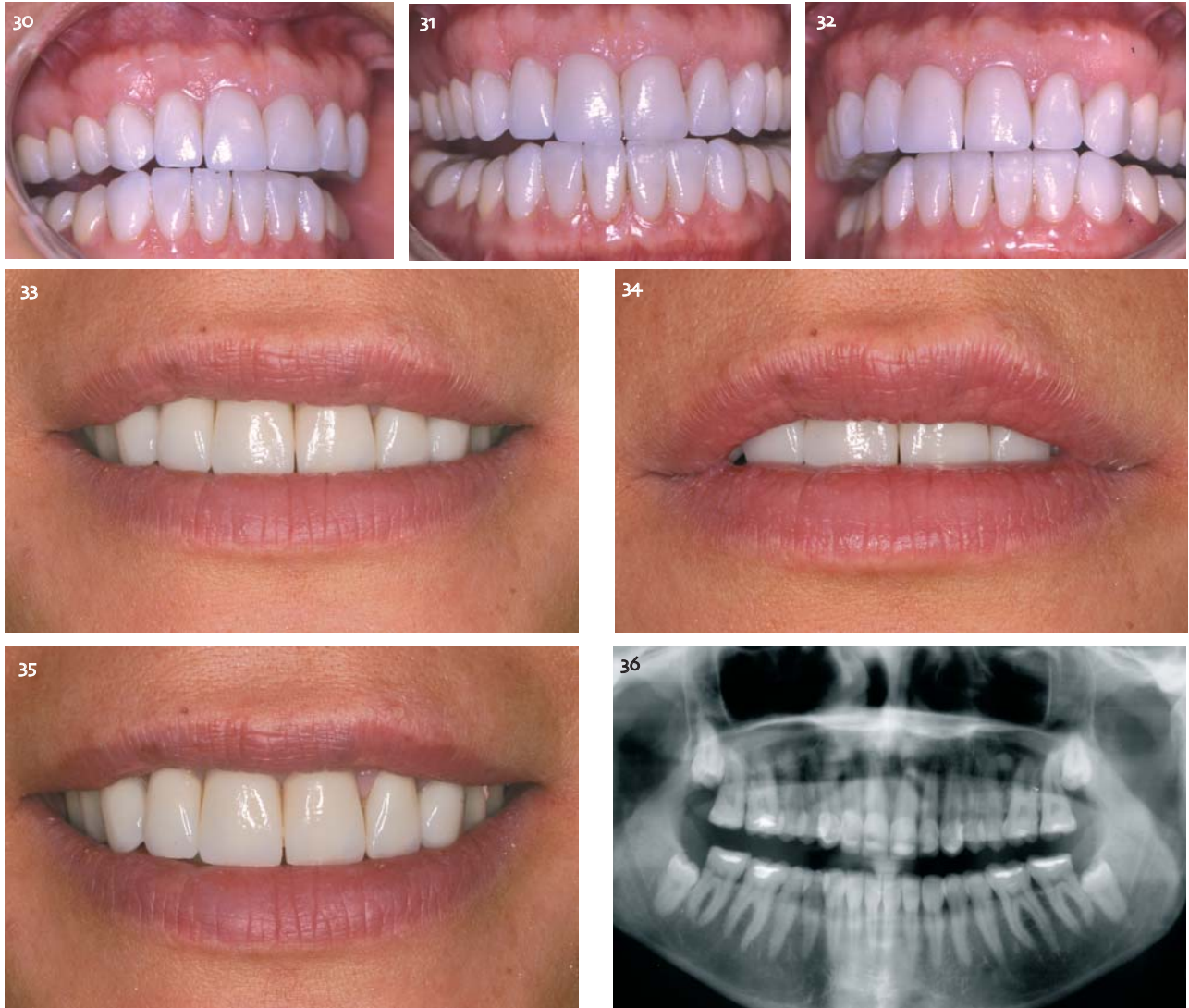


TABLA I

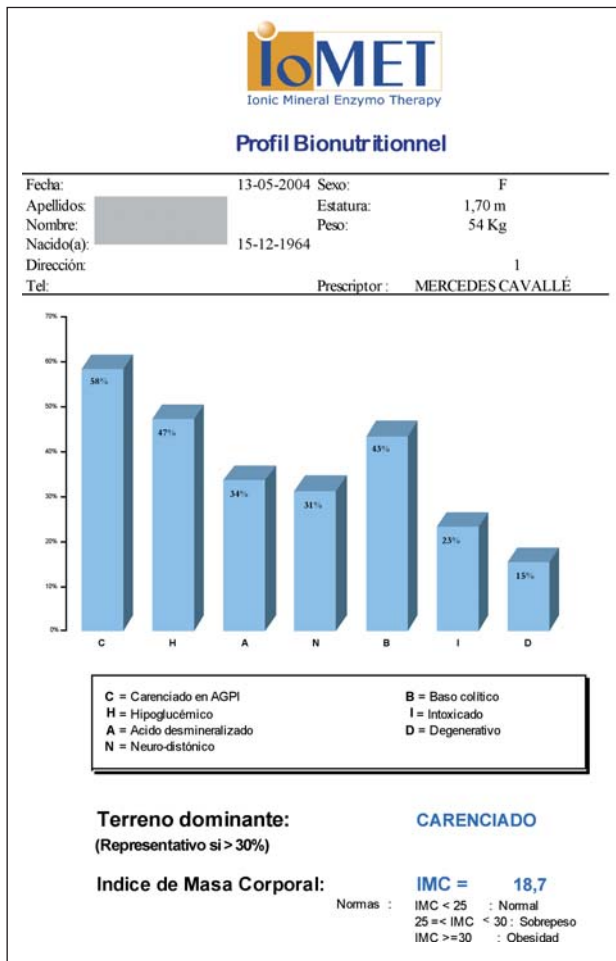
	FECHA 26/1/04	
	SI	NO
1. ¿TIENE ALGÚN DIENTE PARTICULARMENTE SENSIBLE?	X	
2. ¿SUS ARTICULACIONES TEMPOROMANDIBULARES HACEN RUIDO? ¿DE QUÉ LADO?	X	
3. ¿SIENTE A MENUDO DOLORES DELANTE O DETRÁS DEL OÍDO?	X	
4. ¿TIENE DOLORES DE CABEZA POR LA MAÑANA, POR LA TARDE O POR LA NOCHE?	X	
5. ¿TIENE CALAMBRES, TIRONES EN LA CABEZA, EL CUELLO O LA NUCA?	X	
6. ¿TIENE A MENUDO SENSACIÓN DE SEQUEDAD O DE ARDOR EN LA BOCA?	X	
7. ¿TIENE DOLORES DE ESPALDA, LUMBAGO?	X	
8. ¿TIENE DOLORES EN LAS PIERNAS?	X	
9. ¿SOPORTA DIFÍCILMENTE LOS SONIDOS?	X	
10. ¿SIENTE DOLORES RETRORBICULARES (por detrás del ojo)?	X	
11. ¿PADECE INSOMNIO?	X	
12. ¿PADECE CANSANCIO MATINAL?	X	



TABLA II

	FECHA 26/1/04		FECHA 15/3/04		FECHA 21/4/04		FECHA 24/5/04		FECHA 21/6/04		FECHA 28/7/04	
	SI	NO	SI	NO	SI	NO	SI	NO	SI	NO	SI	NO
1. ¿TIENE ALGÚN DIENTE PARTICULARMENTE SENSIBLE?	X		X		X		X		X		X	
2. ¿SUS ARTICULACIONES TEMPOROMANDIBULARES HACEN RUIDO? ¿DE QUÉ LADO?	X			X		X		X		X		X
3. ¿SIENTE A MENUDO DOLOR DE DELANTE O DETRÁS DEL OÍDO?	X			X		X		X	X			X
4. ¿TIENE DOLOR DE CABEZA POR LA MAÑANA, POR LA TARDE O POR LA NOCHE?	X		X			X		X	X			X
5. ¿TIENE CALAMBRES, TIRONES EN LA CABEZA, EL CUELLO O LA NUCA?	X		X			X		X	X			X
6. ¿TIENE A MENUDO SENSACIÓN DE SEQUEDAD O DE ARDOR EN LA BOCA?	X		X		X		X			X		X
7. ¿TIENE DOLOR DE ESPALDA, LUMBAGO?	X			X		X		X		X		X
8. ¿TIENE DOLOR EN LAS PIERNAS?	X			X		X		X		X		X
9. ¿TIENE VÉRTIGO, MAREOS?		X		X		X		X	X			X
10. ¿SOPORTA DIFÍCILMENTE LOS SONIDOS?	X		X		X			X	X			X
11. ¿SIENTE DOLOR RETRORRIBICULARES (por detrás del ojo)?	X			X		X		X		X		X
12. ¿PADECE INSOMNIO?	X			X		X		X		X		X
13. ¿PADECE CANSANCIO MATINAL?	X			X		X		X		X		X

TABLA III



Bibliografía

1. Goodheart GJ Jr. *Applied Kinesiology*. Detroit, 1965.
2. Raulo A. *Dislalie orgániche e deglucione atípica*. Ed.Omega, Torino, 1987.
3. Walter DS. *Applied Kinesiology, vol 1*, Sistem D.C: Pueblo Colorado, 1983.
4. Walter DS. *Applied Kinesiology, vol 1*, Sistem D.C: Pueblo Colorado, 1983.
5. Simões WA. *A través de la Rehabilitación Neuro-oclusal; Ortopedia funcional de los maxilares*. Artes Médicas, 2004.
6. Kendall FP. *Músculos: pruebas, funciones y dolor postural*. Marban, 2000.
7. Ricard F. *Tratado de osteopatía craneal: Análisis ortodóntico. Diagnóstico y tratamiento manual de los síndromes cráneo-mandibulares*. Panamericana. 2002.
8. Gagey PM, Weber B. *Posturología: Regolazione e Perturbazioni Della Stazione Erecta*. Marrapese, 2000.
9. Ranaudo P. *L'articolazione temporo-mandibolare dall'osteopatía craniosacrale alla kinesiología aplicada*. Marrapese, 2002.
10. García-Fajardo C. *Dolor orofacial 2ª edición*. Schnyder&Walsh, 2003.
11. Ales, Chrustenson, Espósito, Meersseman. *Meno farmaci piu' salute*. Carpintieri, 1992.
12. Magoun HI. *L'Osteopathie dans la sphere crânienne*. Spirale, 1994.
13. Bricot B. *La riprogrammazione posturale globale*. Statipro, 1998.
14. Clauzade M, Marty JP. *Orthoposturondontie*. SEOO, 1998.
15. Espósito GM, Messerman JP. *Valutazione della relazione esistente tra l'occlusione e la postura*. Il Dentista Moderno, 87/923 Milano, 1988.

Agradecimientos

Al técnico de laboratorio Enedina Cuera, por la realización del Reprogramador Oclusomuscular (ROM); al Laboratorio Rubén, por la gestión del Sistema Procera, y al Laboratorio Dental Astur, por la confección de las carillas cerámicas.